

White Sponge Nevus : Autosomal Dominant Genetic Disorder

Dwi Ariani^{1*}, Pindobilowo²

¹Departement of Oral Medicine, Faculty of Dentistry, Universitas Prof. Dr. Moestopo (Beragama), Jakarta, Indonesia.

²Departemen of Dental Public Health and Preventive, Faculty of Dentistry, Universitas Prof. Dr. Moestopo (Beragama), Jakarta, Indonesia.

Corresponding Author: Dwi Ariani dwiariani@dsn.moestopo.ac.id

ARTICLE INFO

Keywords: Autosomal Dominant White Sponge Nevus, normal variation, oral cavity lesion.

Received : 20, December

Revised : 23, January

Accepted: 24, February

©2023 Ariani, Pindobilowo: This is an open-access article distributed under the terms of the [Creative Commons Attribution 4.0 International](https://creativecommons.org/licenses/by/4.0/).



ABSTRACT

Background: The oral cavity is an anatomically part of the body that has complex tissues and structures and is covered by soft, moist, and flexible non-keratinized mucosa for mobility. In some individuals, normal variations can be found, one of which is the White Sponge Nevus (WSN). These lesions are usually in the form of patches of white plaque that can be found by a dentist. **Purpose:** To identify and be able to differentiate normal variation lesions from pathological lesions that have similar clinical features. **Method:** Based on reference sources/references obtained from articles, journals for 2011-2021, textbooks, and websites accessed through the Google Scholar database, Science Direct, PubMed. **Conclusion:** In making a diagnosis, the dentist plays an important role in analyzing the etiology and predisposing factors in order to facilitate the identification of the White sponge nevus condition and eliminate other conditions which are a differential diagnosis. The normal variation of white sponge nevus has a good prognosis, so special medical treatment is not needed if it does not cause symptoms.

Kelainan Genetik *Autosomal Dominan White Sponge Nevus*

Dwi Ariani^{1*}, Pindobilowo²

¹Departemen Ilmu Penyakit Mulut, Fakultas Kedokteran Gigi, Universitas Prof. Dr. Moestopo (Beragama).

²Departemen Ilmu Kesehatan Gigi Masyarakat dan Pencegahan, Fakultas Kedokteran Gigi, Universitas Prof. Dr. Moestopo (Beragama)

Corresponding Author: Dwi Ariani dwiariani@dsn.moestopo.ac.id

ARTICLE INFO

Kata Kunci: Autosomal Dominan White Sponge Nevus, variasi normal, lesi rongga mulut.

Received : 20, Desember

Revised : 23, Januari

Accepted: 24, Februari

©2023 Ariani, Pindobilowo : This is an open-access article distributed under the terms of the [Creative Commons Attribution 4.0 International](https://creativecommons.org/licenses/by/4.0/).



ABSTRAK

dijumpai oleh dokter gigi. Tujuan: Untuk mengetahui dan mampu membedakan lesi variasi normal dengan lesi bersifat patologis yang memiliki Latar belakang: Rongga mulut adalah bagian dari tubuh yang secara anatomis memiliki jaringan dan struktur yang kompleks dan dilapisi oleh mukosa non keratin yang lunak, lembab, dan fleksibel untuk mobilitas. Pada beberapa individu, dapat ditemukan variasi normal di salah satunya *White Sponge Nevus* (WSN). Lesi ini biasanya berupa gambaran bercak plak putih yang dapat gambaran klinis serupa. Metode: Berdasarkan sumber acuan/referensi yang didapat dari artikel, jurnal tahun 2011-2021, *textbook*, dan *website* yang diakses melalui database *Google Scholar*, *Science Direct*, *PubMed*. Kesimpulan: Dalam menegakkan diagnosis dokter gigi berperan penting untuk menganalisis etiologi maupun faktor predisposisi agar memudahkan identifikasi kondisi *White sponge nevus* dan mengeliminasi kondisi lain yang merupakan diagnosis banding. Variasi normal *white sponge nevus* memiliki prognosis yang baik, sehingga tidak diperlukan pemberian perawatan medis khusus apabila tidak menimbulkan gejala.

PENDAHULUAN

Cavum oris atau rongga mulut adalah bagian dari tubuh yang secara anatomis memiliki jaringan dan struktur yang kompleks disesuaikan untuk melengkapi fungsi sistem tubuh lain seperti pengunyahan, inisiasi proses pencernaan, berbicara, menelan, pertahanan imunologis, dan lain-lain. Sebagian besar struktur rongga mulut dilapisi oleh mukosa non keratin yang lunak, lembab, dan fleksibel untuk mobilitas. Selain itu, mukosa rongga mulut biasanya berwarna semi translusen yang memungkinkan jaringan di bawahnya seperti pembuluh darah, lemak, dan pigmen dapat terlihat dengan tingkat variasi yang berbeda-beda.

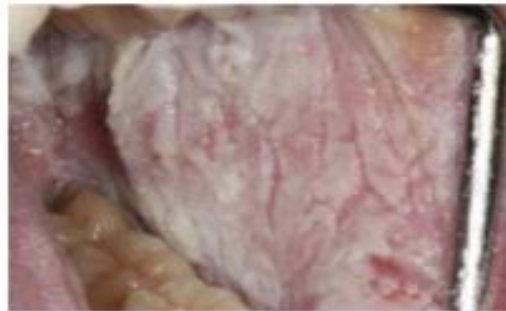
Pada beberapa individu, dapat ditemukan perubahan anatomis terhadap jaringan rongga mulut yang bersifat tidak berbahaya dan tidak membutuhkan perawatan medis disebut variasi normal. Kondisi ini sering tidak disadari oleh pasien, tetapi bagi pasien yang menyadarinya terkadang menimbulkan kekhawatiran karena bentuknya yang tidak lazim. Pada umumnya kondisi ini tidak memiliki etiologi pasti, tetapi terdapat salah satu faktor yang mungkin berperan yaitu faktor genetika. Kondisi variasi normal dapat berlangsung semasa hidup dan biasanya mengalami peningkatan perubahan jaringan seiring dengan bertambahnya usia.

White Sponge Nevus (WSN) merupakan salah satu variasi normal yang dapat dijumpai oleh dokter gigi. Umumnya kondisi ini terdapat pada mukosa bukal rongga mulut secara bilateral dengan gambaran bercak plak putih. Selain dengan pemeriksaan klinis maupun pemeriksaan penunjang, dalam upaya menegakkan diagnosis serta rencana perawatan yang tepat sangat penting bagi dokter gigi untuk mengetahui dan mampu membedakan lesi variasi normal dengan lesi bersifat patologis yang memiliki gambaran klinis serupa.

TINJAUAN PUSTAKA

White sponge nevus merupakan kelainan yang bersifat autosomal dominan yang dapat ditemukan pada mukosa mulut dan mukosa lainnya tanpa meliputi lapisan kulit dengan ekspresivitas yang sangat bervariasi, dan merupakan kelainan yang jarang terjadi. Penyebab terjadinya *white sponge nevus* adalah kelainan genetik yang bersifat autosomal dominan dimana terjadi mutasi pada gen yang terkait dengan keratin-4 (KRT4) dan keratin-13 (KRT13) sehingga mengakibatkan ketidakstabilan keratin dan agregasi tonofilamen, serta menyebabkan proliferasi dan penebalan abnormal jaringan epitel oral. Kelainan genetik tersebut dapat terjadi sebagai turunan dari anggota keluarga yang pernah mengalami *white sponge nevus* sebelumnya. Menurut *National Institutes of Health* menyatakan bahwa *white sponge nevus* termasuk kelainan yang langka dengan prevalensi dibawah 1 dari 200.000. Dalam studi populasi 181.338 laki-laki, dengan usia antara 18 dan 22 tahun, hanya dua kasus *white sponge nevus* teridentifikasi. Gejala klinis biasanya dimulai selama masa remaja, dan tidak ada kecenderungan jenis kelamin maupun ras.

White sponge nevus tampak sebagai lesi berupa plak tebal berwarna putih dengan alur multipel berbatas ireguler, serta memiliki bentuk dan tekstur yang menyerupai spons atau busa (Gambar.1). Umumnya, ditemukan pada mukosa oral secara bilateral dan asimtomatik. *White sponge nevus* paling sering ditemukan di mukosa pipi, selain itu juga umum ditemukan di permukaan ventral lidah, mukosa bibir, *palatum molle*, dasar mulut dan mukosa alveolar, dengan ukuran serta persebaran lesi dalam rongga mulut bervariasi antara satu pasien dengan pasien lainnya. Pada beberapa kasus ditemukan pada mukosa hidung, esofagus, laring dan anogenital. Pada pemeriksaan histopatologi, *white sponge nevus* ditandai dengan adanya *hiperparakeratosis* dan *akantosis epitel skuamosa berlapis*, beserta *vakuolisasi* atau *cytoplasmic clearing keratinosit* pada lapisan spinosum. Selain itu dapat juga dijumpai kondensasi *perinuklear eosinofilik* pada lapisan superfisial. Diagnosis *white sponge nevus* didasarkan pada aspek klinis yang ditandai dengan lesi putih yang melekat erat. Diagnosis banding secara klinis mencakup banyak lesi putih pada rongga mulut lainnya seperti *leukoedema*, *lichen planus*, *leukoplakia* dan *kandidiasis*.



Gambar.1 Gambaran Klinis *White Sponge Nevus*

White sponge nevus tidak memerlukan perawatan spesifik karena merupakan lesi asimtomatik dan lesi jinak yang tidak diperkirakan untuk berkembang menjadi suatu lesi ganas. Pasien perlu diedukasi bahwa lesi tersebut merupakan suatu variasi normal dan perawatan yang dapat dilakukan cukup dengan menjaga kebersihan rongga mulut untuk mencegah infeksi, yaitu dengan menyikat gigi 2 kali sehari (pagi setelah makan dan malam sebelum tidur), berkumur dengan obat kumur, *flossing*, konsumsi makanan bergizi dan rutin kontrol ke dokter gigi setiap 6 bulan sekali

METODOLOGI

Penulisan ini dibuat berdasarkan sumber acuan/referensi yang didapat dari artikel, jurnal, textbook, dan website yang diakses melalui *database Google Scholar, Science Direct, PubMed* dan dicari dengan kata kunci "*White Sponge Nevus, Autosomal Genetic Disease, dan Variasi Normal*". Jenis jurnal yang diambil berupa jurnal penelitian dan deskriptif yang terbit dari tahun 2011-2021.

PEMBAHASAN

White sponge nevus (WSN) adalah penyakit genetik dominan autosomal yang langka pada mukosa mulut. Gen yang terkait dengan WSN yaitu mutan cytokeratin keratin 4 (KRT4) dan keratin 13 (KRT13).⁶ Pasangan tipe I dan II KRT4 dan KRT13 bermanifestasi di mukosa mulut dan anogenital. Gen ini memberikan instruksi untuk menghasilkan protein yang disebut keratin. Keratin adalah sekelompok protein berserat yang menghasilkan kerangka konstitusional sel epitel, yang melapisi permukaan dan rongga tubuh dan menyusun berbagai mukosa. Protein keratin 4 (dihasilkan dari gen KRT4) dan protein keratin 13 (yang dihasilkan dari gen KRT13) bekerja sama untuk menghasilkan molekul yang disebut sebagai filamen intermediet. Filamen ini membentuk jaringan yang memberikan fleksibilitas dan ketangguhan pada mukosa yang beragam. Mutasi pada gen KRT4 atau KRT13 mengganggu pembentukan protein keratin. Akibatnya, keratin 4 dan keratin 13 tidak cocok dan tidak tertata dengan baik, menyebabkan produksi filamen intermediet yang asimetris yang dapat rusak dengan trauma atau gesekan ringan. Selama makan atau menyikat gigi, filamen intermediet yang rapuh di mukosa mulut mungkin rusak. Jalinan filamen intermediet melindungi mukosa dari tekanan fisik biasa atau dengan gesekan. Cedera pada filamen intermediet meningkatkan peradangan dan menginduksi proliferasi dan pertumbuhan abnormal sel epitel, memicu mukosa menebal dan mengakibatkan terjadinya WSN.

Diagnosis *white sponge nevus* didasarkan pada aspek klinis yang ditandai dengan lesi putih yang melekat erat. Dalam rongga mulut, terdapat kecenderungan yang signifikan pada mukosa bukal, diikuti oleh permukaan *ventral lidah*, *mukosa labial*, *alveolar ridge* dan dasar mulut. Tidak adanya nyeri merupakan gambaran klinis yang penting pada pasien dengan *white sponge nevus*. Ciri mikroskopis yang khas dari kelainan ini adalah edema intraseluler dari sel epitel superfisial, terutama terletak di dalam stratus spinosum. Terdapat sel-sel dengan inti *pyknotic*, dan sel-sel ini dapat meniru *koilosis* yang diamati pada infeksi virus. Faktor dalam pada epitel non displastik dapat mencapai tepat di atas lapisan basal, tetapi bagian bawah epitel tidak terlibat. Pada jaringan subepitel, tidak terdapatnya atau hanya terdapat sedikit infiltrasi ringan.⁵ Menurut penelitian Hettiarachchi dkk (2018), gambaran mikroskopis pada *white sponge nevus* yaitu adanya penebalan lapisan keratin (*hiperkeratosis*) dan penebalan lapisan epitel dibawahnya (*akantosis*) pada epitel skuamosa berlapis serta vakuolisasi keratinosit pada lapisan spinosum. Menurut Bezzera dkk (2020), gambaran mikroskopis dari *white sponge nevus* yaitu terdapat adanya akantosis dan hiperkeratosis dengan degenerasi hidropik ekstensif dari keratinosit dan menunjukkan terdapatnya kondensasi eosinofilik perinuklear yang khas.

Diagnosis banding secara klinis mencakup banyak lesi putih pada rongga mulut lainnya seperti *leukoedema*, *lichen planus*, *leukoplakia* dan *kandidiasis*. Pada pemeriksaan klinis, hilangnya tampilan abu-abu saat meregangkan mukosa adalah yang membedakan *leukoedema* dari *white sponge nevus*. *Lichen planus* secara klinis terlihat serupa dengan *white sponge nevus* sehingga dapat dibedakan dari perbedaan usia onset, kemudian secara klinis dimana adanya lesi retikuler putih, serta secara histopatologis. *Kandidiasis pseudomembran* dan *kandidiasis hiperplastik*

kronis sering disalah artikan sebagai *white sponge nevus*, tetapi tidak adanya respon terhadap pengobatan antijamur, pemeriksaan jamur dan gambaran histopatologi dapat membantu membedakannya.

Menurut penelitian yang dilakukan Sharma dkk. (2018), identifikasi *white sponge nevus* ini sangat penting karena harus dibedakan dari kelainan familial atau kongenital lain dengan signifikansi klinis yang lebih luas. Manifestasi klinis sangat khas sehingga biopsi biasanya tidak wajib. Diagnosis dibuat lebih pasti jika ada riwayat keluarga yang mendukung. Jika ada kecurigaan lain, biopsi perlu untuk dilakukan. Menurut penelitian Bezzera dkk. (2020), *white sponge nevus* pada orang dewasa mungkin menunjukkan gambaran klinis yang berbeda dari anak-anak, bagaimanapun diagnosis yang tepat pada *white sponge nevus* memerlukan biopsi untuk dapat membedakan dengan diagnosis bandingnya, selain itu juga untuk menyingkirkan kemungkinan gangguan premaligna seperti *leukoplakia*, kemudian diikuti dengan pemeriksaan mikroskopis.

KESIMPULAN DAN REKOMENDASI

1. KESIMPULAN

White sponge nevus merupakan salah satu variasi normal pada rongga mulut bersifat autosomal dominan dan bukan suatu kondisi patologis. Dalam menegakkan diagnosis dokter gigi berperan penting untuk menganalisis etiologi maupun faktor predisposisi agar memudahkan identifikasi kondisi *White sponge nevus* dan mengeliminasi kondisi lain yang merupakan diagnosis banding. Selain itu, pemeriksaan klinis maupun pemeriksaan penunjang seperti pemeriksaan histopatologis dapat dilakukan untuk mendapatkan diagnosis yang lebih pasti. Variasi normal *white sponge nevus* cukup jarang terjadi dan memiliki prognosis yang baik, sehingga tidak diperlukan pemberian perawatan medis khusus apabila tidak menimbulkan gejala.

2. REKOMENDASI

a. Masyarakat

Studi pustaka ini dapat memberikan informasi kepada masyarakat bahwa Kelainan *Genetik Autosomal Dominan White Sponge Nevus* bukan suatu penyakit yang bersifat patologis tetapi kelainan ini merupakan variasi normal dan tidak memerlukan perawatan yang spesifik dan juga merupakan lesi jinak yang tidak diperkirakan untuk berkembang menjadi suatu lesi ganas.

b. Praktisi Kedokteran Gigi

Melalui studi pustaka ini dapat menambah pengetahuan bagi dokter gigi dan perawat gigi sehingga dapat dijadikan referensi untuk penatalaksanaan Kelainan *Genetik Autosomal Dominan White Sponge Nevus* yang tepat.

PENELITIAN LANJUTAN

Studi pustaka ini dapat dijadikan pedoman untuk penelitian lebih lanjut, yaitu penelitian Deskriptif dan analitik sehingga dapat mengetahui gambaran karakteristik sebaran penyakit dan dapat diketahui sebab akibat dari Kelainan *Genetik Autosomal Dominan White Sponge Nevus*.

UCAPAN TERIMA KASIH

Kami mengucapkan banyak terimakasih kepada Departemen Ilmu penyakit Mulut dan Mahasiswa Profesi Klinik Integrasi Fakultas Kedokteran Gigi Universitas Prof. Dr. Moestopo (Beragama) yang ikut serta membantu dalam pembuatan studi pustaka ini.

DAFTAR PUSTAKA

Bruch JM, Treister NS. *Clinical Oral Medicine and Pathology*. 2nd ed. Switzerland: Springer; 2017: 1,2,3,45.

Farah CS, Balasubramaniam R, McCullough MJ. *Contemporary Oral Medicine: A Comprehensive Approach to Clinical Practice*. Switzerland: Springer; 2019: 3-1044.

Wisesa S. *Study Guide Dental Science: Variasi Normal Mukosa Rongga Mulut*. Bali: Fakultas Kedokteran Gigi Universitas Udayana. 2017.

Hettiarachchi K, Jayasinghe R. White Sponge Nevus in The Oral Cavity: Case Report and A Review of Literature. *Sri Lanka Dental Journal*. 2018;48(01):41-45.

Glick M, ed. *Burket's Oral Medicine*. 12th edition. People's Medical Publishing House USA. 2015; 93-120.

Sharma S, Srivastava K, Gaur P, Gupta S. An Autosomal Genetic Disease: White Sponge Nevus. *IJCMR*. 2018;5(7).

Neville B W, Damm D D, Allen C M, Chi A C. *Oral And Maxillofacial Pathology*. 4th Edition. Elsevier. 2016; 357-734.

Bezerra KT, Leite TC, Roza ALOC. White sponge nevus: A condition not always clinically suspected. *J Cutan Pathol*. 2020;47(1):22-26.

Belknap AN, Bhattacharyya I, Islam MA, Cohen DM. White Sponge Nevus, a Rare but Important Entity. *Oral*. 2021, 1(4), 307-312.

Elfatoiki F, Capatas S, Skali HS, Hali F, Attar H, Chiheb S. Oral White Sponge Nevus: An Exceptional Differential Diagnosis in Childhood. *Case Reports in Dermatological Medicine*. 2020; 1-3