

## Case Report: Diagnosis and Management of a 28-Year-Old Male Patient with Systemic Contact Dermatitis at Cut Meutia Hospital, North Aceh

Cepi Ramdhani\*, Wizar Putri Mellaratna<sup>2</sup>  
Malikussaleh University

**Corresponding Author:** Cepi Ramdhani [cepiramdhani13@gmail.com](mailto:cepiramdhani13@gmail.com)

---

### ARTICLE INFO

*Kata Kunci:* Dermatitis Kontak Sistemik, Gatal, Kortikosteroid

*Received :* 3 October

*Revised :* 4 November

*Accepted:* 25 December

©2024 Ramdhani, Mellaratna: This is an open-access article distributed under the terms of the [Creative Commons Attribution 4.0 International](https://creativecommons.org/licenses/by/4.0/).



### ABSTRACT

Systemic contact dermatitis (SCD) is a skin condition in which a person who is sensitized to an allergen through the skin will react to the same allergen or cross-react through systemic routes, such as oral, intravenous, intramuscular, inhalation, transmucosal, or transcutaneous exposure. A 28-year-old male patient came to the Cut Meutia Hospital Dermatology and Venereology Clinic with complaints of itching accompanied by hyperpigmentation all over the body since the last 3 months. From the anamnesis, physical examination and dermatological examination, the patient was diagnosed with Systemic Contact Dermatitis. Treatment of SCD involves allergen avoidance as determined by clinical history. For difficult cases, immunosuppressive agents can be used to manage SCD in patients who fail topical corticosteroids or dietary avoidance

## Case Report: Diagnosis dan Tatalaksana Pasien Laki-Laki 28 Tahun dengan Dermatitis Kontak Sistemik di Rumah Sakit Cut Meutia Aceh Utara

Cepi Ramdhani\*, Wizar Putri Mellaratna<sup>2</sup>

**Corresponding Author:** Cepi Ramdhani [cepiramdhani13@gmail.com](mailto:cepiramdhani13@gmail.com)

---

### ARTICLE INFO

*Kata Kunci:* Dermatitis Kontak Sistemik, Gatal, Kortikosteroid

*Received :* 3 October

*Revised :* 4 November

*Accepted:* 25 December

©2024 Ramdhani, Mellaratna: This is an open-access article distributed under the terms of the [Creative Commons Attribution 4.0 International](https://creativecommons.org/licenses/by/4.0/).



### ABSTRAK

Dermatitis kontak sistemik (DKS) adalah suatu kondisi kulit seseorang yang tersensitisasi suatu alergen melalui kulit akan bereaksi terhadap alergen yang sama atau bereaksi silang melalui jalur sistemik, seperti paparan oral, intravena, intramuskular, inhalasi, transmukosa, atau transkutan. Pasien laki-laki 28 tahun datang ke Poli Kulit dan Kelamin Rumah Sakit Cut Meutia dengan keluhan gatal disertai hiperpigmentasi pada seluruh tubuh sejak 3 bulan terakhir. Dari anamnesis, pemeriksaan fisik dan pemeriksaan dermatologi pasien didagnosa dengan Dermatitis Kontak Sistemik. Pengobatan DKS melibatkan penghindaran alergen sebagaimana ditentukan oleh riwayat klinis. Untuk kasus yang sulit diatasi, agen immunosupresif dapat digunakan untuk mengelola SCD pada pasien yang gagal dengan kortikosteroid topikal atau diet penghindaran

---

## PENDAHULUAN

Dermatitis adalah suatu peradangan pada kulit (epidermis dan dermis) sebagai respon terhadap pengaruh faktor eksogen dan/atau endogen sehingga menimbulkan kelainan klinis seperti kemekaran polimorfik (eritema, edema, papula, vesikel, sisik, likenifikasi) dan keluhan gatal. Tanda polimorfik tidak selalu muncul secara bersamaan, bahkan mungkin terbatas pada beberapa saja (oligomorfik). Dermatitis cenderung berulang dan menjadi kronis. Dermatitis kontak merupakan dermatitis yang disebabkan oleh zat atau bahan yang bersentuhan dengan kulit (1).

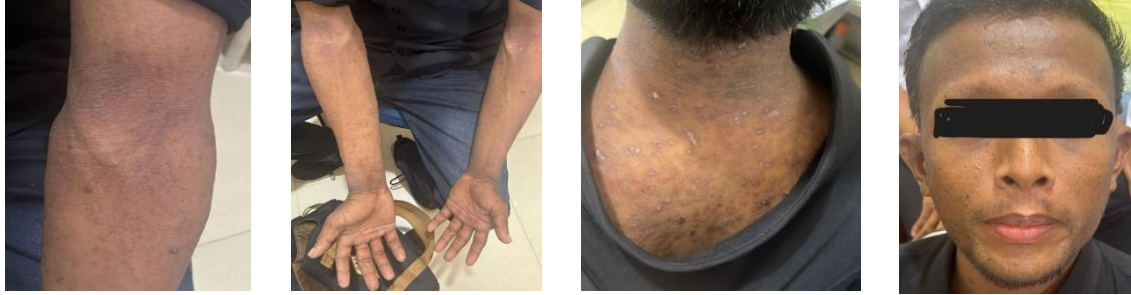Dermatitis kontak sistemik (DKS) adalah suatu kondisi kulit di mana seseorang yang tersensitisasi terhadap suatu alergen melalui kulit akan bereaksi terhadap alergen yang sama atau bereaksi silang melalui jalur sistemik, seperti paparan oral, intravena, intramuskular, inhalasi, transmukosa, atau transkutan. Kondisi ini dapat muncul dalam bentuk ruam pada bekas dermatitis sebelumnya, ruam pada bekas uji tempel yang positif sebelumnya, dermatitis tangan vesikuler (umumnya karena alergi terhadap nikel, kobalt, atau krom, tetapi juga dari makanan), papula gatal pada kulit siku dan lutut, eritroderma, dan lesi mirip vaskulitis (1).

Baru-baru ini, DKS telah diketahui sebagai penyebab dermatitis kontak persisten pada pasien yang tidak responsif terhadap pengobatan tradisional, terutama pada pasien dengan dermatitis kontak akibat makanan, karena mereka mungkin tanpa sadar menelan alergen kontakannya. Gejala mungkin termasuk reaksi sistemik seperti mual, muntah, diare, demam, malaise, sakit kepala, dan nyeri sendi, selain ruam kulit. DKS dapat dipicu oleh alergen termasuk logam (seperti merkuri dan nikel), obat-obatan, dan makanan (seperti Balsam Peru), serta tanaman dan produk herbal, biasanya dalam 1 hingga 2 hari setelah paparan. Pada tahun 1980-an, Andersen dkk. menggambarkan DKS terhadap logam dan antibiotik sebagai "sindrom Baboon" karena lesi eritematosa di bokong, paha bagian dalam, dan ketiak, yang menyerupai pantat babun yang berwarna merah (1).

### **Kasus**

Laki-laki berusia 28 tahun datang ke Poli Kulit dan Kelamin di Rumah Sakit Cut Meutia dengan rasa gatal dan ruam berwarna gelap yang muncul di sekujur tubuh, dengan tingkat keparahan mencapai 7 dari 10. Gejala ini sudah dirasakan sejak 3 bulan terakhir. Awalnya pasien hanya merasakan keluhan ini pada kedua kakinya, namun lama kelamaan menjalar ke seluruh tubuh. Pasien menyatakan bahwa menggaruk dapat memperparah rasa gatalnya. Selain itu, pasien juga mengeluhkan adanya benjolan dan pengelupasan pada permukaan kulit. Pasien menyangkal pernah mengalami keluhan ini sebelumnya, riwayat alergi baik obat maupun makanan, asma, rhinitis alergi, hipertensi, dan diabetes mellitus disangkal. Keluarga pasien juga menyangkal memiliki keluhan serupa. Pasien merupakan seorang pekerja konstruksi yang sering terkena paparan biji-bijian, sinar matahari dan bahan bangunan.

Berdasarkan pemeriksaan fisik tanda-tanda vital ditemukan keadaan umum sakit sedang dengan tingkat kesadaran compos mentis, tekanan dara 120/60 mmHg, nadi 86x/menit, frekuensi pernapasan 20x/menit, dan suhu 36.8 oC. Hasil dari pemeriksaan dermatologi pasien didapati makula disertai bercak hiperpigmentasi dengan batas tegas hingga tidak beraturan, mulai dari ukuran milia hingga lentikular, multipel dan umum, disertai dengan adanya sisik, erosi, dan krusta pada seluruh tubuh pasien (universal).



Gambar 1. Lesi pada Kulit Pasien

Berdasarkan anamnesis, pemeriksaan fisik pasien didiagnosa dengan Dermatitis Kontak Sistemik. Dilakukan tatalaksana non farmakologi yaitu edukasi pasien untuk menghindari paparan agen penyebab dan farmakologi berupa, Loratadin 10mg 2x1, Metilprednisolon 8mg 1-1-0, Lansoprazole 30 mg 2x1 dan Zinc 20 mg 1x1. Selain itu pasien mendapat obat topical berupa Mometasone 0,1 % Cr (saat gatal), Desoximetason 0,25% Cr 15gr (seluruh permukaan kulit), fucilex Cr 5gr (di tempat yang terdapat luka).

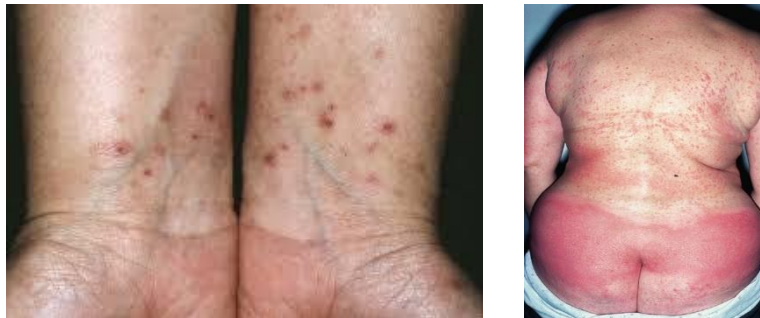#### **Diskusi**

Dalam kasus ini, seorang pasien laki-laki berusia 28 tahun datang ke klinik dermatologi RSUD Cut Meutia. Pasien mengeluh gatal-gatal dan muncul ruam berwarna gelap di sekujur tubuh, dengan tingkat keparahan mencapai 7 dari 10. Gejala ini sudah dirasakan sejak 3 bulan terakhir. Awalnya pasien hanya merasakan keluhan ini pada kedua kakinya, namun lama kelamaan menjalar ke seluruh tubuh. Pasien menyatakan bahwa menggaruk dapat memperparah rasa gatalnya. Selain itu, pasien juga mengeluhkan adanya benjolan dan pengelupasan pada permukaan kulit. Pasien merupakan pekerja konstruksi yang sering terpapar biji-bijian, sinar matahari, dan bahan bangunan. Tanda-tanda vital dan status umum dalam batas normal. Pemeriksaan dermatologis menunjukkan makula hingga bercak hiperpigmentasi dengan batas tegas hingga tidak beraturan, mulai dari ukuran milia hingga lentikular, multipel dan umum, disertai dengan adanya sisik, erosi, dan krusta. Diagnosis: Dermatitis Kontak Sistemik. Rencana pengelolaan mencakup beberapa strategi. Pertama, sangat penting untuk menghindari paparan terhadap agen penyebab kondisi ini, dan pendidikan pasien mengenai pemicu dan tindakan pencegahan sangat penting. Kedua, obat oral yang diresepkan, termasuk loratadine 2 tablet setiap hari, methylprednisolone 8mg dua kali sehari, lansoprazole 30mg dua kali sehari, dan zinc 20mg sekali sehari. Selain itu, salep topikal yang direkomendasikan: krim mometasone 0,1% untuk menghilangkan rasa gatal, krim desoximetason 0,25% (15g) untuk dioleskan

ke seluruh permukaan kulit, dan krim fucilex (5g) untuk perawatan luka. Pendekatan manajemen komprehensif ini bertujuan untuk mengatasi aspek sistemik dan topikal dari kondisi ini untuk mendapatkan hasil pengobatan yang optimal.

Dermatitis kontak sistemik (DKS) adalah suatu kondisi kulit di mana seseorang yang tersensitisasi terhadap suatu alergen melalui kulit akan bereaksi terhadap alergen yang sama atau bereaksi silang melalui jalur sistemik, seperti paparan oral, intravena, intramuskular, inhalasi, transmukosa, atau transkutan. . Kondisi ini dapat muncul dalam bentuk ruam pada bekas dermatitis sebelumnya, ruam pada bekas uji tempel yang positif sebelumnya, dermatitis tangan vesikuler (umumnya karena alergi terhadap nikel, kobalt, atau krom, tetapi juga dari makanan), papula gatal pada kulit. siku dan lutut, eritroderma, dan lesi mirip vaskulitis (1).

Ada beberapa kategori DKS, yang berasal dari original sindrom Baboon, yang diciptakan oleh Andersen dan rekannya. Berikut ini adalah subkategori utama DKS yang ada: BS, Systemic drug-related intertriginous and flexural exanthema (SDRIFE), Allergic contact dermatitis syndrome (ACDS), dan Systemic nickel allergy syndrome (SNAS). Banyak dari istilah-istilah ini digunakan secara bergantian dan tidak didefinisikan dengan baik atau distandarisasi menurut pedoman apa pun (2).



Gambar 2. Gambaran Klinis SCD

BS diciptakan pada tahun 1984 oleh Andersen dan rekannya, yang menunjukkan gambaran klinis seorang pasien yang secara akut mengembangkan pola eksantema eritematosa tertentu di daerah inguinalis, daerah lentur, dan terutama daerah bokong. Eritema biasanya berbatas jelas dan berhubungan dengan rasa terbakar dan gatal dan juga dapat muncul dengan papula, pustula, dan vesikel di atasnya. Awalnya Andersen dan rekan1 secara khusus melaporkan kasus BS yang disebabkan oleh logam berat dan obat-obatan, dan daftar agen sensitisasi tersebut telah berkembang hingga mencakup makanan dan tanaman. Miyahara dan rekannya baru-baru ini membagi BS menjadi subkategori berdasarkan agen dan cara sensitisasi: BS klasik; BS yang diinduksi obat topikal; BS yang diinduksi obat sistemik, dan SDRIFE. Sindrom lain yang menyerupai BS tetapi berasal dari etiologi yang berbeda telah dijelaskan dan disebut, pola mirip BS yang diinduksi infeksi dan pola mirip BS (2).

Eksantema Intertriginosa dan Lentur Terkait Obat Sistemik Diusulkan oleh Hauserman dan rekannya pada tahun 2004,4 SDRIFE menggambarkan

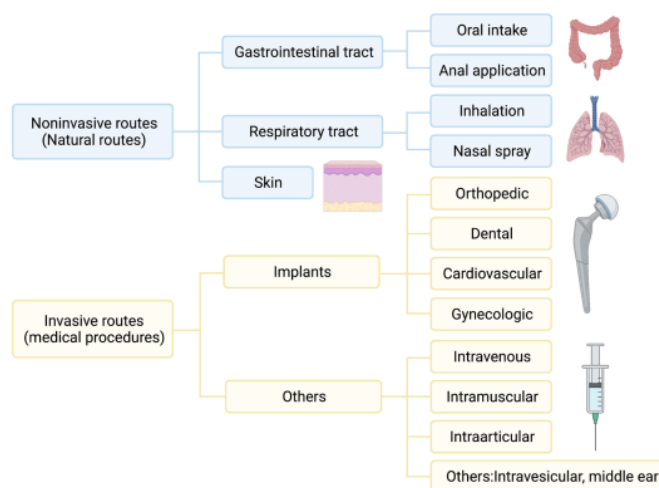
reaksi spesifik yang diinduksi obat, dengan karakteristik diagnostik klinis yang berbeda: 1) paparan pertama atau berulang terhadap suatu obat melalui pemberian sistemik; 2) eritema pada daerah inguinal dan/atau gluteal; 3) eritema tambahan pada daerah fleksural/intertriginosa; 4) simetri area eritema; dan 5) kurangnya tanda dan gejala sistemik. SDRIFE terlihat secara spesifik sebagai respons terhadap antibiotik, khususnya klavulanat dan aminopenisilin (2).

Sindrom Dermatitis Kontak Alergi Pada tahun 2009, DKS atau SCD (Systemic Contact Dermatitis) diklasifikasikan oleh Ozkaya berdasarkan tahapan ACDS. Ozkaya mengusulkan bahwa ada 3 tahap ACDS: kontak BS yang diinduksi alergi (bukan obat); hubung BS yang diinduksi obat alergi; dan BS yang diinduksi obat alergi nonkontak.<sup>6</sup> BS yang diinduksi alergi kontak (nondrug) dan BS yang diinduksi obat alergi kontak adalah hasil dari respons individu yang sudah tersensitisasi secara kulit terhadap paparan ulang sistemik. BS yang diinduksi obat alergi nonkontak analog dengan SDRIFE dan diklasifikasikan sebagai reaksi hipersensitivitas tertunda yang tidak memerlukan sensitisasi kulit sebelumnya untuk menimbulkan reaksi berikutnya (2).

Sindrom Alergi Nikel Sistemik SNAS adalah subtype SCD yang ditandai dengan reaksi kulit sebagai respons terhadap paparan nikel parenteral dalam bentuk konsumsi nikel, perangkat implan, dan inhalasi. Salah satu jenis SCD yang khusus terjadi pada konsumsi nikel, SNAS diduga merupakan hasil dari berbagai respons imunologis terhadap nikel.<sup>7</sup> Jensen dan rekan<sup>8</sup> pada tahun 2004 berupaya memperjelas respons ini dengan melakukan studi double-blind, terkontrol plasebo, yang memeriksa pasien yang sensitif terhadap nikel versus pasien yang tidak sensitif terhadap nikel yang terpapar secara oral dengan berbagai kadar nikel atau plasebo. Studi ini menemukan respon kulit yang bergantung pada dosis oral serta peningkatan kadar limfosit T pasca paparan pada individu yang sensitif terhadap nikel. Gejala SNAS juga mungkin termasuk dermatitis umum, eksim, atau reaksi kulit mirip SDRIFE (2).

Kontak Lokal Kulit dan Mukosa Tipikal, kontak kulit dengan alergen hanya menyebabkan dermatitis kontak lokal pada pasien yang peka. Dalam kasus yang jarang terjadi, jumlah alergen yang diserap oleh kulit cukup untuk menimbulkan erupsi sistemik. Misalnya, fenomena di mana lesi sebelumnya pada pasien menunjukkan hasil yang signifikan selama pengujian tempel merupakan bukti SCD yang disebabkan oleh kontak kulit. Kontak kulit dengan barang berbahan kulit, yang mengandung nikel dan/atau kobalt, dapat menimbulkan dermatitis umum pada beberapa orang. Seorang remaja yang mulai menggunakan pisau cukur mengalami plak ekzematoid di paha dan badan. Uji tempel menunjukkan bahwa nikel dalam pisau cukur adalah penyebabnya. Penggunaan krim kulit lokal yang mengandung obat-obatan seperti hidrokortison, budesonida, bufexamac, gentamisin, atau eritromisin, telah dilaporkan menyebabkan SCD pada beberapa pasien. Saat kulit terluka, kemungkinan alergen lebih mudah masuk ke dalam tubuh. Kontak dengan mukosa vagina dapat menimbulkan SCD. Supositoria metronidazol dilaporkan menginduksi SDRIFE pada pasien. Inhalasi dan Semprotan Hidung Masuknya alergen melalui saluran pernafasan juga merupakan penyebab SCD yang jarang dan tidak biasa. Rutanya meliputi inhalasi dan semprotan hidung. Tumbuhan

BOP, sebagai komponen umum dalam parfum, juga dapat menyebabkan SCD melalui penghirupan. Seorang pria berusia 35 tahun yang menderita ruam yang meluas selama musim panas diduga menderita SCD yang disebabkan oleh inhalasi bagian tanaman *Parthenium hysterophorus*. Uji tempelnya positif terhadap ekstrak air *P. hysterophorus*. Paparan bahan *P. hysterophorus* segar melalui inhalasi dari kantong plastik juga menimbulkan eksaserbasi dermatitis dan pruritus (3, 4, 5).



Gambar 3. Rute Masuknya Alergen

Pekerja konstruksi mencakup spektrum pekerjaan yang luas termasuk tukang kayu, tukang batu, tukang listrik, pelukis, dan tukang ledeng. Di beberapa lokasi konstruksi, pekerja melakukan beberapa tugas berikut. Paparannya bervariasi tergantung pada pekerjaan yang dilakukan oleh pekerja. Tukang kayu terlibat dalam pengerjaan kayu kasar dan jadi, seperti pemasangan pintu dan jendela, serta pencetakan. Sebagian besar kasus ACD yang disebabkan oleh pekerjaan akibat debu kayu disebabkan oleh kayu tropis seperti jati; ACD dari kayu nontropis yang paling umum digunakan oleh tukang kayu jarang ditemukan. Pekerja tukang batu dan semen mempunyai risiko terbesar terkena ACD di industri konstruksi. Penyebab paling umum adalah kromat heksavalen yang larut dalam air dalam semen. Secara khusus, lapisan batu bata yang diuji tempel lebih mungkin positif mengandung kalium dikromat, karet, dan kobalt dibandingkan pekerja nonkonstruksi. Sensitisasi terhadap kalium dikromat secara langsung berasal dari kontak dengan semen, yang seringkali memiliki konsentrasi kromat yang bervariasi. Sensitisasi terhadap karet akibat penggunaan sarung tangan karet, alat pelindung diri utama yang digunakan oleh pekerja konstruksi. Cobalt merupakan kosensitizer dengan kromium, yang mungkin menjelaskan tingginya tingkat sensitisasi pada kelompok ini. Teknisi listrik memasang berbagai perlengkapan listrik seperti lampu dan kawat bangunan. Mereka menggunakan fluks solder yang mengandung colophony (juga dikenal sebagai rosin) untuk menyatukan kabel, yang dapat menyebabkan ACD di tempat kerja. Pelukis bertanggung jawab untuk menutup lubang dan

retakan dengan bahan pengisi dan mengampelas permukaan sebelum mengecat. Secara historis, penyebab paling sering dari ACD pada pelukis adalah terpentin, tetapi sejak saat itu terpentin telah digantikan oleh bahan pengganti yang lebih murah seperti minyak bumi. Pelukis lebih mungkin mengalami sensitivitas terhadap metilkloroisotiazolinon/metilisotiazolinon (MCI/MI), resin epoksi, formaldehida, dan kuaternium-15. MCI/MI saat ini ditemukan dalam cat, dan juga telah ditemukan dalam penelitian lain sebagai penyebab umum dermatitis kontak akibat kerja pada pelukis. Alergi udara terhadap MI yang mengakibatkan ACD dan asma pada pelukis juga telah dipublikasikan, yang menunjukkan potensi sensitivitas udara. Resin epoksi, yang ditemukan sebagai bahan pengikat dalam cat, merupakan penyebab umum lain dari dermatitis kontak akibat kerja pada pelukis. Formaldehida ditemukan dalam cat dalam jumlah kecil, dan juga dapat menyebabkan sensitivitas pada pelukis. Meskipun kuaternium-15, pelepas formaldehida, biasanya tidak ditemukan dalam cat, reaksi silang antara pasien yang sensitif terhadap formaldehida dan pelepas formaldehida adalah hal yang umum. Tukang ledeng dapat menjadi alergi terhadap metakrilat yang ditemukan dalam lem, sealant, dan perekat. ACD akibat pekerjaan terhadap akrilat dari bahan pelapis yang digunakan pada pipa juga telah dilaporkan. Tukang ledeng juga telah dilaporkan memiliki ACD akibat pekerjaan terhadap dietilenetriamina dalam resin epoksi (6).

Selain itu, pasien yang terpapar sinar matahari juga dapat mengalami gejala Dermatitis Fotokontak/Photocontact Dermatitis (PCD). PCD adalah reaksi merugikan yang disebabkan oleh zat kimia yang bersentuhan dengan kulit dan memicu respons peradangan setelah terpapar sinar ultraviolet (UV) dan/atau cahaya tampak. Mengenali PCD adalah kunci untuk mencegah eksaserbasi di masa mendatang dengan menghindari zat kimia fotoreaktif dan/atau meminimalkan paparan panjang gelombang cahaya yang relevan. (7).

Meskipun patogenesis biokimia di balik SCD masih belum sepenuhnya dijelaskan, secara teori hal ini melibatkan reaksi hipersensitivitas tipe IV yang dimediasi sel T, seperti yang terlihat pada ACD. Sel penyaji antigen (APC) yang berada di epidermis, (misalnya sel dendritik [DC] yang belum matang), diposisikan secara strategis untuk menjadi sensor utama bagi sistem imun bawaan dan adaptif. DC ini secara aktif menyerap hapten dan, bersama dengan keratinosit, selanjutnya mengeluarkan sitokin inflamasi: IL-1 $\beta$ , TNF- $\alpha$ , IL-6, IL-12, dan GM-CSF, yang mendorong emigrasinya. DC yang teraktivasi bermigrasi ke zona parakortikal yang didominasi sel T pada kelenjar getah bening dan limpa, tempat mereka menstimulasi sel T naif dengan memperkenalkannya pada antigennya.

Aktivasi oleh antigen spesifik memberikan ekspresi sel T dari penanda kulit seperti antigen limfosit kutan, penanda migrasi yang memungkinkan sel T untuk kembali ke jaringan perifer (misalnya kulit, usus, dan paru-paru) dan bertemu kembali dengan antigennya. Laporan dalam literatur menunjukkan bahwa SCD merupakan ekspresi dermatologis dari reaksi hipersensitivitas yang tumpang tindih. Saran-saran ini terjadi sebagai respons terhadap pengamatan klinis gejala hipersensitivitas tipe IV bersamaan dengan reaksi hipersensitivitas tipe III seperti purpura teraba. Lebih jauh, interval waktu untuk reaktivitas

seringkali lebih pendek daripada yang diharapkan dalam respons hipersensitivitas tipe IV 'murni' yang 'tertunda'. Misalnya, Soana et al. menunjukkan gejala kutan terjadi rata-rata  $5,3 \pm 2,45$  jam setelah tantangan oral dalam tantangan nikel oral double-blind yang dikontrol plasebo pada pasien dengan sindrom alergi nikel sistemik (SNAS), yang menunjukkan priming imun, kesiapan, dan potensi keterlibatan jalur yang tidak dimediasi sel. Sementara sebagian besar kasus SCD tampaknya menunjukkan peningkatan kadar faktor nekrosis tumor-alfa (TNF- $\alpha$ ), variasi dalam profil spesifik sitokin mungkin ada untuk senyawa tertentu. Emas, misalnya, menunjukkan peningkatan reseptor faktor nekrosis tumor tipe 1 (sTNF-R1) yang larut, antagonis reseptor interleukin (IL) 1, dan lipokalin terkait gelatinase neutrofil. Alergi nikel, di sisi lain, telah dilaporkan memiliki peningkatan sTNF-R1, IL-1 dan TNF- $\alpha$ . Individu dengan sensitivitas prednisolon diketahui memiliki peningkatan IL-5, IL-6, dan IL-10.5 Yang lebih memperumit gambaran, adalah laporan respons hipersensitivitas tipe I simultan (misalnya, mengembangkan gejala hipersensitivitas tipe I 15-30 menit setelah paparan senyawa yang disensitisasi, sebagai lawan dari reaksi langsung). Secara klasik, reaksi tipe I diperkirakan terjadi dalam dua tahap: sensitisasi primer dan respons sekunder. Dengan sensitisasi primer, DC mengikat antigen dan selanjutnya mengikat dengan TCR pada sel T naif, yang berdiferensiasi menjadi Th2 dan sel T regulator (Treg). Setelah sensitisasi primer, respons sekunder terhadap antigen meningkatkan respons imun terhadap alergen kontak dengan memberikan lebih banyak sel memori Th2 dan sel B berdiferensiasi IgE. Paparan berulang terhadap alergen yang tersensitisasi mengacu pada fase akhir, reaksi kronis hipersensitivitas tipe I.9 Respons fase akhir terjadi sekunder terhadap kontak alergi di mana masuknya basofilik dan eosinofilik sebelumnya berkontribusi pada peradangan berkelanjutan. Penelitian telah menunjukkan bahwa kompleks hapten dapat mengaktifkan sel T spesifik alergen melalui jalur yang bergantung dan tidak bergantung pada IgE yang mampu menimbulkan respons hipersensitivitas tipe IV. Khususnya, upaya bersama DC, keratinosit, sel mast, makrofag, neutrofil, dan sel T yang mengarah pada perkembangan SCD yang hebat (7, 8).

PCD dapat diklasifikasikan menjadi tipe foto-iritan (atau foto-toksik) vs. foto-alergi, dengan mekanisme dan manifestasi yang berbeda. Dikotomi ini berjalan paralel dengan divergensi antara PC iritan vs. alergi. Pada dermatitis iritan dan foto-iritan, sel-sel kulit terluka secara langsung oleh produksi radikal bebas, dengan peradangan berkembang setelah paparan awal terhadap bahan kimia; sensitisasi tidak diperlukan. Sebaliknya, dermatitis alergi dan foto-alergi memerlukan aktivasi sel T (sensitisasi) untuk menghasilkan respons inflamasi yang berkembang secara tertunda (jam hingga hari). Simptomatologi dan histologi telah disebut-sebut untuk membedakan dermatitis foto-iritan dari foto-alergi, dengan yang pertama dikatakan menyebabkan rasa terbakar dan melepuh, sedangkan yang terakhir menyebabkan pruritus dan eksim. Bentuk iritan seharusnya menimbulkan keratinosit nekrotik, sedangkan tipe alergi menghasilkan spongiosis epidermal dan infiltrat sel mononuklear dermal. Namun, menurut pengalaman kami, perbedaan ini tidak konsisten maupun dapat diandalkan. Pada CD fotoalergi, hapten kimia kecil menembus kulit,

tempat hapten tersebut diaktifkan oleh paparan sinar matahari (biasanya panjang gelombang UVA). Dalam keadaan aktif, hapten berikatan secara kovalen dengan protein pembawa endogen. Konjugat hapten-protein diambil oleh sel penyaji antigen, terutama sel Langerhans epidermis dan sel dendritik dermal yang bermigrasi ke kelenjar getah bening, tempat konjugat antigenik disajikan kepada sel T memori yang berkembang biak dan memicu reaksi hipersensitivitas tipe IV. Setelah terpapar kembali zat eksogen dengan adanya cahaya, respons imun yang dimediasi sel T terjadi yang melibatkan banyak sitokin dan jalur pensinyalan reseptornya. Mengapa fotoalergi menyebabkan peradangan pada beberapa pasien dan tidak pada yang lain belum dipahami dengan baik. Satu teori menyatakan bahwa toleransi imun pada individu normal terganggu pada pasien yang terkena. Konsisten dengan teori ini adalah bukti bahwa pasien fotoalergi cenderung menderita CD alergi bersamaan. Sebuah studi terhadap 35 pasien yang fotoalergi terhadap ketoprofen topikal menunjukkan bahwa mayoritas kasus ini juga menderita CD alergi. Kejadian serupa dermatitis alergi dan fotoalergi dilaporkan sebagai reaksi terhadap etofenamat dalam gel flogoprofen. Kasus-kasus ini menunjukkan bahwa kecenderungan umum terhadap alergi tipe IV terjadi pada individu tertentu, dengan atau tanpa kolusi sinar matahari. Namun, bagi sebagian besar individu, sinar matahari secara inheren bersifat immunosupresif (bukannya immunostimulatif), dan sifat ini telah dimanfaatkan dalam penggunaan sinar UV (fototerapi) untuk meringankan berbagai gangguan kulit inflamasi, termasuk psoriasis, limfoma sel T kutan, pruritus, dermatitis atopik, dan bahkan CD.

Seperti yang dikutip sebelumnya, CD foto-iritan merupakan hasil dari cedera seluler langsung dan segera (berbeda dengan respons imun tertunda dari CD foto-alergi). Keratinosit epidermis merupakan penghalang pertahanan utama kita terhadap cedera lingkungan, dan dengan demikian sel-sel ini merupakan target utama reaksi foto-iritan. Akan tetapi, mekanisme penyebab reaksi fototoksik terhadap obat-obatan yang diberikan secara sistemik tidak diketahui, meskipun jenis penyakit foto-reaktif ini cenderung dipicu oleh panjang gelombang UVB (bukan UVA) (7, 8).

SCD memiliki berbagai macam diagnosis banding. Pada pasien anak-anak, penting untuk menyingkirkan eksantema virus, impetigo, selulitis perianal, dan sindrom kulit melepuh akibat stafilokokus. Diagnosis banding lain dengan lokalisasi serupa meliputi penyakit Hailey-Hailey, pemfigus vegetans (bentuk lokal pemfigus vulgaris), psoriasis terbalik, kandidiasis, tinea cruris, AGEPE, SDRIFE, dermatitis kontak iritan, dan dermatitis kontak alergi. Penggunaan presentasi klinis, riwayat pasien, dan tes alergi spesifik dapat membantu membedakan berbagai diagnosis (2).

Uji tempel epikutaneus relatif berhasil dalam mengidentifikasi alergen yang menyebabkan reaksi ACD dan SCD terhadap bahan-bahan seperti logam, obat-obatan, dan hipersensitivitas tanaman. Uji tempel ini dapat dilakukan dengan panel seri standar atau panel khusus dengan alergen yang diinginkan. Kemampuan adaptasi uji tempel memungkinkan berbagai alergen potensial untuk diuji. Beberapa obat, misalnya, kortikosteroid tertentu, antimikroba, obat antiinflamasi nonsteroid, anestesi, dan antihistamin, sudah diproduksi secara

komersial untuk uji tempel. Untuk obat-obatan tanpa alergen yang disiapkan secara komersial yang tersedia untuk uji tempel, European Society of Contact Dermatitis telah membuat pedoman terperinci dan berlaku untuk uji tempel obat-obatan. Logam, tanaman, herbal, dan berbagai alergen lainnya juga dapat diuji tempel secara efektif. Untuk perangkat biomedis logam, Schallock dan rekan-rekannya menyarankan penggunaan seri logam tergantung pada jenis implan dan riwayat pasien (2).

Meskipun uji tempel merupakan standar emas untuk ACD, SCD dapat menimbulkan tantangan karena penyerapan obat yang diberikan secara sistemik melalui kulit yang lebih rendah. Selain itu, keakuratan uji ini dibatasi oleh pengalaman evaluator, dan membedakan reaksi positif palsu dan positif benar tetap sulit untuk berbagai alergen. Selain itu, beberapa garam logam telah mengakibatkan reaksi iritan dan positif palsu. Senyawa penyebab SDRIFE, seperti antibiotik (aminopenisilin dan b-laktam), sering kali negatif pada uji tempel hingga setengah dari kasus. Ini mungkin menguntungkan karena uji tempel dapat memungkinkan dokter untuk membedakan antara SCD dan erupsi yang disebabkan obat lain tanpa sensitisasi sebelumnya, seperti SDRIFE (2).

Bahasa Indonesia: Sementara uji tempel untuk mendiagnosis CD alergi di AS dilakukan oleh banyak dokter kulit dan beberapa dokter spesialis alergi, uji tempel foto untuk mendiagnosis PCD dilakukan lebih jarang, bahkan di antara pusat medis yang mapan. Sebuah survei terhadap penguji tempel foto mengungkapkan bahwa bahan kimia yang diuji relatif konsisten (komponen tabir surya, NSAID, produk milik pasien sendiri), tetapi panjang gelombang dan dosis sinar UV yang digunakan, ditambah waktu pembacaan, sangat bervariasi, menyoroti perlunya standarisasi pendekatan untuk uji tempel foto untuk memaksimalkan akurasi dan konsistensi hasil. Secara umum, uji tempel foto dianggap sebagai tambahan untuk uji tempel biasa. (Demi singkatnya, kami hanya akan membahas fitur unik untuk uji tempel foto dan bukan fitur dasar uji tempel biasa.) Alergen ditempatkan pada kulit punggung secara rangkap dua (kunjungan hari ke-1). Satu set alergen diekspos ke sinar UV 24 jam kemudian (kunjungan hari ke-2). Patch dibaca pertama kali setelah 24 jam berikutnya (hari kunjungan ke-3), dan terakhir setelah 48 jam berikutnya (hari kunjungan ke-5) (7).

Karena mayoritas fotoalergen bereaksi terhadap panjang gelombang UVA (bukan UVB), diperlukan sumber cahaya UVA pita lebar. Karena UVB atau cahaya tampak mungkin menjadi pemicu yang relevan dalam kasus yang jarang terjadi, sumber cahaya yang sesuai mungkin diperlukan untuk melengkapi evaluasi. Untuk menentukan jumlah cahaya yang akan diterapkan, pasien harus menjalani fototes dengan berbagai dosis UVA pada hari kunjungan ke-1, dan dosis minimum yang menyebabkan eritema ditentukan pada hari kunjungan ke-2. Pembacaan pada hari kunjungan ke-3 dan ke-5 akan mengidentifikasi alergen positif dari set yang tidak terpapar cahaya UV, serta alergen fotoreaktif positif (dari set yang terpapar cahaya UV). Mirip dengan uji tempel biasa, reaksi alergi vs. iritan dapat dibedakan berdasarkan pola yang terjadi sejak hari kunjungan ke-3 hingga ke-4, dengan respons kresendo yang mendukung alergi dan reaksi dekresendo yang mendukung iritan. Dalam memutuskan alergen mana yang

akan diuji, praktisi harus menyadari tren yang berkembang dalam produk perawatan pribadi. Misalnya, benzofenon selain benzofenon-3 tidak lagi rutin digunakan sebagai filter UV dalam tabir surya, dan mungkin tidak perlu disertakan dalam pengujian. Seperti yang dikutip sebelumnya, ada perbedaan paparan di seluruh dunia, jadi aspek ini harus disertakan dalam pengelolaan pasien. Seperti halnya uji tempel biasa, hasil uji fotopatch harus dievaluasi dalam konteks gambaran klinis keseluruhan pasien untuk menetapkan relevansi. Misalnya, seorang pasien mungkin dites positif untuk zat tertentu, tetapi pertanyaan lebih lanjut mungkin menunjukkan bahwa itu tidak relevan (7).

Pengobatan SCD melibatkan penghindaran alergen sebagaimana ditentukan oleh riwayat klinis dan hasil uji tempel. Temuan kulit biasanya membaik dalam beberapa minggu setelah menghindari alergen penyebab. Kortikosteroid topikal dapat bermanfaat untuk peradangan kulit ringan dan pruritus, dan kortikosteroid oral dapat digunakan untuk kasus yang lebih parah. Diet penghindaran dipertimbangkan dalam kombinasi dengan tantangan makanan oral untuk menentukan apakah gejala alergi membaik setelah alergen yang diduga dihilangkan dari diet. Diet penghindaran dapat dibuat berdasarkan riwayat klinis dan berfungsi sebagai tambahan diagnostik. Pasien yang memiliki SCD terhadap nikel dan gejalanya tidak membaik dengan penghindaran kontak harus mempertimbangkan diet rendah nikel dan harus menghindari makanan tinggi nikel, seperti kerang, makanan laut, coklat, kacang-kacangan, biji-bijian, dan kacang-kacangan. Jika memungkinkan, pasien harus menghindari makanan kaleng dan peralatan masak yang mengandung nikel. Pasien dengan SCD terhadap BOP harus menghindari wewangian dan dapat menunjukkan perbaikan dengan menghindari makanan yang mengandung BOP, seperti buah jeruk, kayu manis, saus tomat, acar, anggur, bir, gin, coklat, es krim, tomat, dan minuman ringan berbumbu. Beberapa pasien mungkin mendapat manfaat dari diet rendah kromat jika mereka memiliki SCD akibat kromium. Rekomendasi meliputi pantang mengonsumsi makanan seperti biji-bijian utuh, kentang, makanan yang dikemas dalam produk aluminium, daging dengan konsentrasi kromium tinggi, dan air keran yang keras. Buah segar dan teh/kopi harus dikonsumsi secukupnya. Diet penghindaran untuk alergi kobalt, propilen glikol, dan aspartam juga telah dijelaskan (2).

Untuk kasus yang sulit diatasi, agen immunosupresif dapat digunakan untuk mengelola SCD pada pasien yang gagal dengan kortikosteroid topikal atau diet penghindaran. Agen-agen ini meliputi azatioprin, siklosporin, metotreksat, dan mikofenolat mofetil. Disulfiram, khelator nikel dan kobalt yang lebih umum digunakan untuk ketergantungan alkohol, telah digunakan dengan keberhasilan yang bervariasi untuk alergi kontak sistemik nikel. Fototerapi adalah pilihan lain untuk kasus yang sulit dan meliputi UV-B pita sempit, UV-A, dan psoralen topikal atau sistemik dengan UV-A. Fototerapi harus dihindari pada pasien dengan sensitivitas UV atau dengan riwayat melanoma maligna. Hiposensitisasi merupakan terapi baru untuk SCD yang melibatkan peningkatan jumlah paparan alergen dalam upaya mengubah respons imun. Dalam hiposensitisasi oral nikel, diperkirakan bahwa setelah peningkatan paparan terjadi perubahan pada respons regulasi sel T yang menyebabkan peningkatan

interleukin 10 dan peningkatan toleransi terhadap alergen. Pasien yang menjalani hiposensitisasi harus dipantau secara ketat untuk mengetahui adanya efek samping (2).

Regimen pengobatan untuk dermatitis kontak sistemik mencakup obat oral dan salep topikal, yang masing-masing memiliki peran khusus dalam mengelola kondisi tersebut. Obat oral seperti loratadine, yang diberikan dengan dosis 2 tablet setiap hari, bekerja dengan cara memblokir reseptor histamin dalam tubuh, sehingga secara efektif meredakan gejala gatal dan peradangan yang terkait dengan dermatitis tanpa menyebabkan sedasi. Metilprednisolon, yang diresepkan dengan dosis 8 mg dua kali sehari, bekerja sebagai kortikosteroid ampuh untuk menekan peradangan dan memodulasi respons imun di seluruh tubuh, sehingga meredakan gejala yang meluas. Lansoprazole, yang diberikan dengan dosis 30 mg dua kali sehari, berfungsi sebagai penghambat pompa proton, yang mengurangi risiko efek samping gastrointestinal yang terkait dengan penggunaan kortikosteroid jangka panjang. Selain itu, suplementasi zink, yang diberikan dengan dosis 20 mg sekali sehari, mendukung fungsi imun dan memfasilitasi penyembuhan kulit, serta mengatasi integritas kulit yang terganggu pada pasien dermatitis kontak sistemik. Sebagai pelengkap obat oral, salep topikal memainkan peran penting dalam manajemen gejala lokal. Krim mometason 0,1%, krim desoksimeson 0,25% (15g), dan krim Fucilex (5g) bekerja melalui mekanisme yang berbeda untuk mengurangi peradangan, gatal, dan kemerahan, meningkatkan penyembuhan luka, dan mencegah infeksi bakteri pada area kulit yang terkena. Dengan mengintegrasikan pendekatan perawatan komprehensif ini, penyedia layanan kesehatan bertujuan untuk mengelola dermatitis kontak sistemik secara efektif dengan meredakan gejala, mengurangi peradangan, mencegah komplikasi, dan meningkatkan kesehatan kulit secara keseluruhan (9).

## KESIMPULAN

Dermatitis Kontak Sistemik (SCD) relatif jarang terjadi dan ditandai dengan erupsi kulit sebagai respons terhadap paparan alergen sistemik setelah sensitisasi kulit sebelumnya. Paparan sistemik dapat terjadi melalui berbagai rute, mulai dari asupan makanan hingga implan prostetik. Mekanismenya belum sepenuhnya dipahami, meskipun bukti menunjukkan bahwa hal itu dimediasi melalui reaksi hipersensitivitas tipe IV. Konsep p-i juga baru-baru ini diajukan untuk menjelaskan reaksi paparan pertama dan reaksi tipe tertunda yang unik pada SCD. Diagnosis tetap sulit dengan keragaman presentasi SCD. Uji tempel epikutan tetap menjadi standar emas untuk diagnosis, meskipun pengalaman pengamat penting untuk interpretasi yang tepat. Tantangan oral dan diet penghindaran juga dapat terbukti berguna dalam memperoleh informasi dosis dan reaktivitas alergen. Flare tetap menjadi perhatian utama selama diagnosis karena paparan ulang terhadap alergen. Perawatan termasuk penghindaran alergi dan kortikosteroid, jika diindikasikan. Untuk kasus yang refrakter terhadap kortikosteroid, perawatan dapat menggunakan fototerapi UV buatan atau imunosupresan sistemik. Secara keseluruhan, penelitian masa depan

diperlukan untuk lebih memahami patofisiologi, alergen potensial, diagnosis, dan pengobatan diet penghindaran SCD.

#### DAFTAR PUSTAKA

- Aquino, M., & Rosner, G. (2018). Systemic contact dermatitis. *Clinical Reviews in Allergy & Immunology*. Springer Science+Business Media, LLC, part of Springer Nature. <https://doi.org/10.1007/s12016-018-8686-z>
- Baruffi, F. Y., Venkatesh, K. P., Nelson, K. N., Powell, A., Santos, D. M., & Ehrlich, A. (2020). Systemic contact dermatitis: A review. *Dermatologic Clinics*, 38(3), 379-388. <https://doi.org/10.1016/j.det.2020.02.008>
- Pan, Z., Yang, Y., Zhang, L., Zhou, X., Zeng, Y., Tang, R., Chang, C., Sun, J., & Zhang, J. (2021). Systemic contact dermatitis: The routes of allergen entry. *Clinical Reviews in Allergy & Immunology*, 61\*(3), 339-350. <https://doi.org/10.1007/s12016-021-08873-2>
- Reeder M, Atwater AR. Systemic contact dermatitis: sometimes it is the food. *Cutis*. 2019 Dec;104(6):337-340. PMID: 31939931.
- de Groot AC. Systemic allergic dermatitis (systemic contact dermatitis) from pharmaceutical drugs: A review. *Contact Dermatitis*. 2022 Mar;86(3):145-164. doi: 10.1111/cod.14016. Epub 2021 Dec 27. PMID: 34837391.
- Chu, C., Marks, J. G., Jr., & Flamm, A. (2020). Occupational contact dermatitis: Common occupational allergens. *Dermatologic Clinics*, 38(3), 339-349. <https://doi.org/10.1016/j.det.2020.02.002>
- Snyder, M., Turrentine, J. E., & Cruz, P. D., Jr. (2019). Photocontact dermatitis and its clinical mimics: An overview for the allergist. *Clinical Reviews in Allergy & Immunology*, 56\*(1), 32-40. <https://doi.org/10.1007/s12016-018-8696-x>
- Rundle, C. W., Machler, B. C., & Jacob, S. E. (2019). Pathogenesis and causations of systemic contact dermatitis. *Giornale Italiano di Dermatologia e Venereologia*, 154(1), 42-49. <https://doi.org/10.23736/S0392-0488.18.06113-8>
- OMx Personal Health Analytics, Inc. (2024). [DrugBank: Loratadine, methylprednisolone, lansoprazole, zinc, mometasone 0.1% cream, desoximetasone 0.25% cream, fucilex cream](<https://go.drugbank.com/drugs/>). Retrieved June 9, 2024.